Aus der Chirurgischen Universitätsklinik zu Göttingen
(Direktor: Professor Dr. R. Stich)

Nachuntersuchungen von unblutig behandelten angeborenen Hüftgelenksverrenkungen.

INAUGURAL-DISSERTATION

zur

Erlangung der Doktorwürde

der Medizinischen Fakultät

der Georg-August-Universität zu Göttingen

vorgelegt von

WERNER WEPLER
aus Waldkappel.

19 39

DISSERTATIONS-VERLAG G. H. NOLTE DÜSSELDORF

Dekan: Prof. Dr. W. Krantz
Berichterstatter: Dr. Herlyn
Mitberichterstatter: Prof. Dr. Stich

Tag der mündlichen Prüfung: 21. Januar 1938.

Die Anschauungen in der Wissenschaft gehen heute dahin, daß sich der Kopf bei der sog. angeborenen Hüftgelenksverrenkung nur selten schon bei der Geburt außerhalb der Pfanne befindet. Das Kind bringt nicht die Luxation mit zur Welt, sondern eine nicht tief genug veranlagte Pfanne, die auf ihrer früher tellerartigen Form stehen geblieben ist (Stich) und ein mangelhaft entwickeltes Pfannendach, eine entartete Verbildung des Hüftgelenks. Durch die Muskelbewegungen und die einsetzende Körperbelastung gleitet der Kopf aus der Pfanne und es kommt zur vorderen oberen Luxation, die sich allmählich zur seitlichen und dann zum Endstadium der hinteren oberen Luxation entwickeln kann. (Schultz).

Die Frage, welche Behandlung bei der angeborenen Hüftverrenkung die besten Aussichten bietet, ist zugunsten der unblutigen Einrenkung entschieden. Viele verdanken dieser von Lorenz angegebenen Methode ausgezeichnete Resultate, jedoch strebt die internationale Chirurgie noch nach einem endgültigen Ergebnis und die Beobachtungen und die Berichte über die Art und Anzahl der Spätschädigungen sind immerhin sehr verschieden.

Das Material, das uns an der Göttinger Chirurgischen Universitätsklinik zur Verfügung stand, setzt sich aus Patienten der Jahre 1912 bis 1933 zusammen, über das wir auf Grund unserer Krankengeschichten eine statistische Aufstellung geben wollen, die aber nicht auf Spätzustände schließen läßt, sondern nur eine Übersicht über den Zustand unserer Patienten nach Abschluß unserer Behandlung auf Grund funktioneller und röntgenologischer Untersuchungen erlaubt.

Tabelle 1

Übersicht über das Gesamtkrankengut.

I. Einseitige Verrenkungen: 36 Fälle (35 weiblich, 1 männlich)
II. Doppelseitige Verrenkungen: 37 Fälle (35 weiblich, 2 männlich)

Alter der Patienten bei der Einrenkung		Anzahl der Fälle	Ergebnis nach Reposition erzielt	Abschluß der Behandlung fraglich	keine Reposition erzielt
I.	1—3 Jahre	20	14	2	4
	3—5 „	9	4	3	2
	5—7 „	5	2	2	1
	7—9 „	2	—	1	1
		36	20	8	8
II.	1—3 „	26	17	5	4
	3—5 „	6	4	2	—
	5—7 „	3	1	1	1
	7—9 „	2	—	—	2
		37	22	8	7

Von diesen 73 Behandelten erschienen 17 zur Nachuntersuchung, über deren Ergebnis die Arbeit berichten soll. Die Patienten sind sämtlich weiblichen Geschlechts, von denen 14 doppelseitig und 3 einseitig luxiert waren. Sie umfassen die Jahrgänge von 1920—1933, sodaß also Max Langes Definition des Endresultates der Heilung einer Luxation, in der er einen Zeitraum von 3 Jahren seit der Reposition als genügend ansieht, entsprochen wurde.

Dem Begriff der anatomischen Heilung einer Hüftgelenksverrenkung legten wir die Definition Fritz Langes, der sich auch Max Lange und nach seiner Mitteilung die Mehrzahl der Orthopäden unterstellen, zugrunde, daß man auf dem Röntgenbild keinen Unterschied mehr zwischen eingerenkten und Normalhüften sehen darf.

Die Befunde wurden in funktioneller und röntgenologisch-anatomischer Hinsicht erhoben und in 3 Rubriken eingeteilt:

1. funktionell gutes Ergebnis mit anatomischer Heilung.
2. funktionell gutes Ergebnis mit pathologisch-anatomischen Veränderungen:
   a) Veränderungen am oberen Femurende.
   b) Veränderungen der Pfanne.
   c) Kopfdeformierungen .
   d) Subluxation.
   e) Reluxation.
3. funktionell befriedigend mit pathologisch-anatomischen Veränderungen.
4. funktionell und anatomisch mangelhaftes Ergebnis.

Die Funktion der Hüften wurde beurteilt nach
a) der Bewegungsfähigkeit,
b) der Art des Ganges,
c) der Ausdauer des Ganges
und nach folgenden Prädikaten:

Gut: Einwandfreie Beweglichkeit, ausdauernder und schmerzfreier Gang ohne jegliches Hinken.

Befriedigend: Geringe Einschränkung der Beweglichkeit; nach 2 Stunden beschwerdefreien Gehens Ermüdungserscheinungen und Hinken.

Mangelhaft: Bewegungseinschränkung, schmerzhafter und hinkender Gang.

Der hervorstechendste Fall einer jeden Gruppe wird mit ausführlichem Heilplan und zur verständlicheren Anschauung mit Röntgenbildern gebracht werden.

Ein funktionell gutes Resultat mit annähernd anatomischer Heilung konnten wir in einem Falle feststellen. Es handelte sich um eine doppelseitige Hüftgelenksverrenkung, die im Alter von 1½ Jahren reponiert wurde. Die Einrenkung wurde am Lange'schen Tisch bei einer 15' langen Belastung von 20 Kilo über den hinteren Pfannenrand ausgeführt. Die Reposition als auch die Fixation in

Lange I-Stellung waren leicht und gut möglich. Nach 2 Monaten Überführung von Lange I in Lange II. Als nach 4 Wochen der Gipsverband entfernt wird, zeigt sich, daß die Schenkelköpfe röntgenologisch und klinisch gut in der Pfanne stehen. Massage und vorsichtige Spreizübungen werden verordnet und eine Nachtschiene angefertigt. Nach 4 Monaten sieht man eine gut zunehmende Beweglichkeit in beiden Hüften. Das Kind erhält Erlaubnis zum Gehen. 3 Monate später sind Drehung, Abspreizung und Beugung frei, der Gang watschelnd.

Der Befund ist nun nach 10 Jahren folgender: Die Beweglichkeit der Hüften ist vollkommen normal. Die Länge der Beine und der Umfang der Muskulatur sind gleich. Der Gang ist außerordentlich gut und ausdauernd.

Spreizung lks. 45° r. 45°
Drehung lks. 90° r. 90°

Röntgenbild Nr. 1

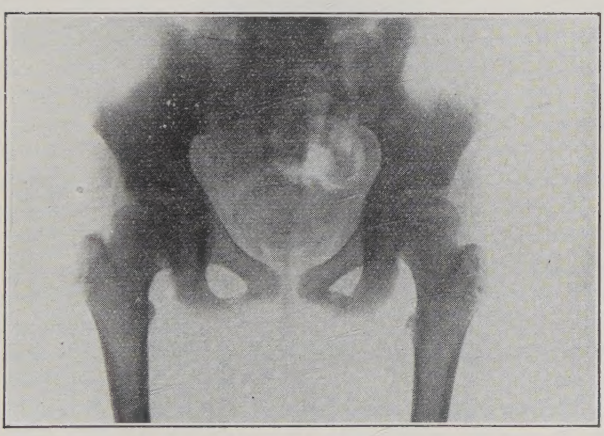

Köpfe gut in der Pfanne. Links und rechts geringe Steilstellung des Schenkelhalses, r. verbreitert. Pfannenrand bds. gut dargestellt, etwas aufgelockerte Zeichnung.

Zur 2. Gruppe, die ein funktionell gutes Ergebnis mit größeren postoperativen Veränderungen vorsieht, konnten wir 8 Fälle rechnen. Eingehender möchten wir über eine doppelseitige Verrenkung berichten, deren Reposition im Alter von 3 Jahren vorgenommen wurde und keine Schwierigkeiten bot. Die Eingipsung erfolgte in Lorenz-Stellung. Nach 8 Wochen wird der Gips als Schale aufgemacht und es erfolgt eine 14tägige Behandlung mit Massage und Heißluft. Danach wird ein Gipsverband in Lange I angelegt. Die nach jedem Eingriff vorgenommene Röntgenaufnahme zeigt eine gute Stellung beider Gelenkköpfe. Als der Gipsverband nach

2½ Monaten entfernt wird, stehen die kleinen Köpfe in der flachen, unebenen Gelenkpfanne etwas unterhalb der Y-Fuge. Beide Hüftgelenke werden für 2 Monate in Lange II fixiert. Die Köpfe sind nach Abschluß der Verbandsperiode gut in der Pfanne. Die weitere Therapie besteht in Massage und Bewegungsübungen, außerdem wird eine Nachtschiene angefertigt. Mit einer langsamen und vorsichtigen Hüftbelastung ist wegen der Gefahr einer Reluxation erst nach einigen Monaten begonnen worden, die Nachtschiene für 1 Jahr beibehalten.

Nach 7 Jahren erhoben wir folgenden Befund: Der Gang ist gut und ausdauernd, die Beweglichkeit in den Hüften einwandfrei.

Spreizung: lks. 45° rechts 45°

Drehung: lks. 90° rechts 90°

Länge der Beine lks. 80,5 cm, r. 81,1 cm.

Umfang der Muskulatur lks. 40,5 cm, r. 42 cm.

Röntgenbild Nr. 2

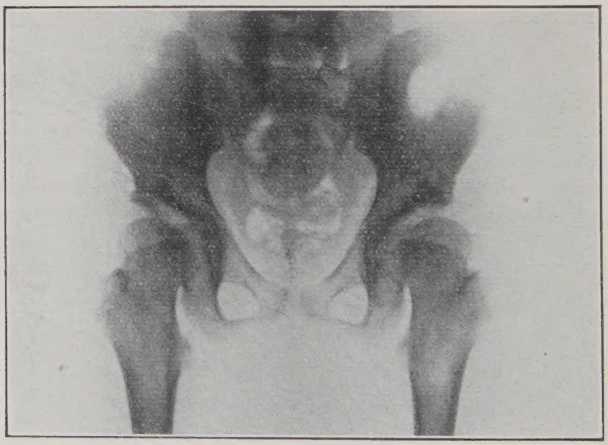

Bds. gleiche Verhältnisse. Steilstellung des Schenkelhalses. Ebene der Epiphysenlinie nach außen geneigt. Kopfkappe dem Schenkelhals lateral aufsitzend und medial abgeflacht. Die Pfanne ist osteochondritisch aufgelockert.

Ist die Coxa vara bei den Schenkelhalsverbiegungen gegenüber der Coxa valga eine bei den Spätschädigungen der behandelten Hüftgelenksverrenkungen im allgemeinen viel häufiger beobachtete Tatsache, so konnten wir nur in einem Fall eine geringe Coxa vara feststellen. In dieser Gruppe mit funktionell guten Ergebnissen beobachteten wir bei einer anderen Luxatio duplex beiderseitige Steilstellung des Schenkelhalses und können in unseren gesamten Nachuntersuchungen bei 6 reponierten Luxationen eine Coxa valga anführen.

Hackenbroch weist darauf hin, daß eine gewisse Valgität des Collum im jugendlichen Alter physiologisch ist und gibt dafür Untersuchungen von Lange und Pitzen an, die bei Kindern bis zum 2. Lebensjahr in 86,2% einen erhöhten Neigungswinkel fanden, der später im Laufe des Wachstums zur normalen Form und Größe zurückkehrt. Diese Angaben finden wir bei Schroeder bestätigt, der bei kleinen Kindern einen Schenkelhalswinkel von 135—136° fand, der in den Entwicklungsjahren bis auf ca. 126° und bei der erwachsenen Frau auf 122° herabsinkt. Sicher ist anzunehmen, daß durch die starke Abspreizung des reponierten Beines die Entstehung einer wirklichen Coxa valga begünstigt wird (Vogel), andererseits die Rückbildung dieser nicht typischen Mißbildung gehemmt wird.

In unseren Nachuntersuchungen konnten wir eine Vergrößerung des Schenkelhalswinkels nur bei Kindern mit einem Altersdurchschnitt von 10 Jahren beobachten, während wir bei älteren Patienten eine Valgität nicht mehr vorfanden. Es scheint sich somit zu bestätigen, daß diese Steilstellung des Schenkelhalses durch die immer mehr einsetzende Belastung und die normale postembryonale Umwandlung (Lorenz) sich zurückbildet. Es wäre daher wichtig, die von uns augenblicklich vorgefundenen Befunde einer Coxa valga nach Abschluß der Wachstumsperiode zu untersuchen. Die Funktion der Hüfte ist bei einer leichteren Coxa valga gut. Handelt es sich um schwerere Grade, so stellt sich eine Beschränkung in der Adduktion ein.

In unserem oben eingehender besprochenen Fall stellten wir auf Grund des Röntgenbildes eine Pfannenveränderung im Sinne einer Osteochondritis fest. Die Einrenkung geschah im Alter von 3 Jahren, das man immerhin doch noch als günstig bezeichnen kann, und ging ohne besondere Schwierigkeiten vonstatten. Die 7 Jahre später vorgenommene Untersuchung zeigt den osteochondritischen Prozeß. Bei einem anderen Kind, bei dem die doppelseitige Luxation mit 14 Monaten spielend leicht reponiert wurde, sehen wir jetzt nach 6 Jahren diese osteochondritischen Veränderungen. Spitzy berichtet über ein 10 Monate altes Mädchen, dessen Reposition er mit einem Fingerdruck bewerkstelligen konnte. Die Verbandbehandlung dauerte 6 Monate, die Einstellung war vollkommen zentral, Kopf und Hals zeigten keine Besonderheiten. Trotzdem ergab nach Ablauf eines Jahres die Röntgenuntersuchung die Ausbildung einer typischen Osteochondritis.

Bibergeil befürchtet das Operationstrauma für diese Veränderungen im Hüftgelenk verantwortlich machen zu können. In Spitzy's und unserem Fall, bei dem die Einrenkung derartig einfach und schonend vor sich ging, kann man unmöglich von einem Operationstrauma sprechen. Die Ursache scheint also auf anderen Gebieten zu liegen.

Brandes kennt Fälle, bei welchen auf der einen Seite eine kongenitale Luxation vorhanden war, die reponiert wurde. Auf

der anderen Seite, die niemals luxiert gewesen war, hatte sich eine Osteochondritis entwickelt, die ihn auf kongenital angelegte Entwicklungsstörungen hinweist.

Spitzy lenkt ebenfalls die Aufmerksamkeit auf die Tatsache des Vorkommens einer Osteochondritis auf der gesunden Seite bei einem Kind, das er selbst aus seiner eignen Praxis kannte. Wir haben es ja auch in der Tat mit einem pathologischen Gelenk zu tun und wir glauben daher, den Grund für diese osteochondritischen Veränderungen in einer fehlerhaften Anlage des Hüftgelenks suchen zu können, von der die Ausrenkung nur eine Teilerscheinung ist.

Die Funktion dieser Hüfte ist noch gut. Spitzy gibt an, daß in vielen Fällen der Ausgang des Prozesses eine Restitutio ad integrum sei, besonders bei den nicht luxierten Hüften. Bei den Luxationen, sowohl bei eingerenkten wie bei nicht eingerenkten, bliebe wohl meist eine Bewegungsbeschränkung zurück. Jedenfalls müssen wir in der Prognose bei dem Auftreten einer Osteochondritis deformans juvenilis recht vorsichtig sein und können uns ein endgültiges Urteil über die Funktionstüchtigkeit der Hüften erst nach Abschluß der Wachstumsperiode erlauben.

Wie wir weiter auf Röntgenbild Nr. 2 sehen, sitzt die Kopfkappe dem Schenkelhals lateral auf und ist medial abgeflacht. Auch bei dem anderen Kinde sehen wir diese Abflachung des Gelenkkopfes, auf die auch Szitzy und Lange hinweisen.

Die Kopfdeformitäten bei den weiteren Fällen dieser Gruppe mit funktionell guten Resultaten sind ganz geringen Grades, sodaß es sich erübrigt darauf einzugehen und es vorteilhafter erscheint, sie an anderer Stelle zu erwähnen.

Wenn wir uns jetzt den 5 funktionell befriedigenden Fällen zuwenden, so möchten wir gleich die doppelseitige Luxation eines Kindes herausgreifen, bei welchem diese im Alter von 2½ Jahren reponiert wurde. Die Einrenkung gelingt nur nach längerer Anwendung der Extension am Weberschen Tisch. Die Eingipsung erfolgt in Lorenz I-Stellung, da in Lange-Stellung der Kopf anscheinend nicht den genügenden Halt findet. Nach 3 Monaten zeigt sich nach Abnahme des Gipsverbandes, daß bei Nachlassen des Druckes die Köpfe beiderseits leicht aus der Pfanne gleiten. Die Umstellung in Lange I wird durchgeführt. Bei Entfernung des Gipsverbandes 2 Monate später ist Subluxation beider Hüften eingetreten. Es wird wieder reponiert und in Abspreizung, Innendrehung und Streckung eingegipst. Das Röntgenbild zeigt nach 8 Wochen eine gute Stellung der Köpfe, sodaß mit vorsichtigen Bewegungsübungen begonnen werden kann. 4 Monate später stehen nach der Röntgenaufnahme die Hüftgelenksköpfe zwar im Gelenk, lks. aber etwas höher als rechts. Die Beweglichkeit läßt sehr zu wünschen übrig. Eine Zugpelotte wird an der Nachtschiene angebracht und 3 mal wöchentlich Heißluft, Massage und Bewegungsübungen im Turnsaal ver-

ordnet. Nach einem Jahre ist der Gang ganz zufriedenstellend, lks. noch in Innenrotation. Die Pfannen sind schlecht ausgeprägt. 3 Jahre später angefertigte Röntgenbilder zeigen, daß die Schenkelköpfe im Stehen (belastet) keinen guten Halt finden, daß aber bei großer Abspreizung im Liegen (unbelastet) die Köpfe verhältnismäßig gut stehen.

Röntgenbild 3 a und b.

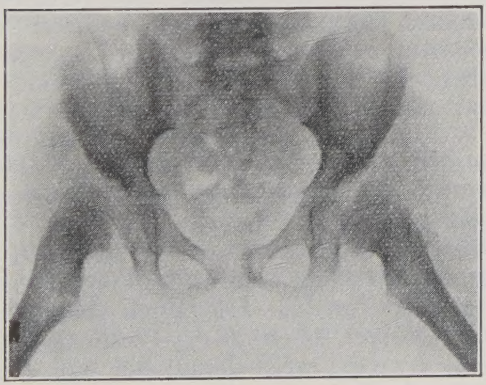

Von einer Pfannendachplastik wird Abstand genommen und eine neue Nachtschiene in Spreizstellung angemessen. Das Kind hat bis jetzt regelmäßig in der Schiene gelegen und der Befund ist nach 5 Jahren seit der Einrenkung folgender:

Bei zunächst zufriedenstellendem Gang stellen sich nach ungefähr 2 Stunden Ermüdungserscheinungen ein und es kommt zu leichtem Hinken.

Spreizung	lks. 45°	rechts 45°
Drehung	lks. 70°	rechts 80°
Länge der Beine	lks. 72,5 cm	r. 71 cm
Umfang der Muskulatur	lks. 42 cm	r. 40 cm

Röntgenaufnahme:

Steilstellung des Schenkelhalses. Kopf beiderseits am oberen Pfannenrand. lk. Kopf verbreitert. Pfanne stark deformiert und aufgelockert. Osteochondritis.

Die Ursache der Subluxation — der einzige Fall in dieser Gruppe — scheint in der flachen Pfanne und dem Ausbleiben der Bildung eines knöchernen Pfannendaches zu liegen. Lange und Spitzy sehen als Hauptgrund einer Re- und Subluxation eine flache Pfanne an und Lange konnte bei seinem umfangreichen Material dafür 75% angeben.

Trotz aller ärztlichen Bemühungen ist es bei unserem Kinde nicht gelungen, ein befriedigendes anatomisches Ergebnis zu schaffen. Wenn auch der Zeitpunkt der Reposition im Alter von 2½ Jahren noch als günstig anzusehen ist, so trat trotzdem eine anatomische Heilung nicht ein, obwohl nach der dritten Fixationsperiode eine gute Lagebeziehung zwischen Kopf und Pfanne bestand. Der Umbau der Luxationspfanne blieb aus, die Ursache muß in der kongenitalen Mißbildung des Gelenkes und in einer mangelnden konstitutionellen Knochenneubildungsfähigkeit (Lange) liegen. Lindemann berichtet in seiner Arbeit über dieselben Beobachtungen bei doppelseitigen Luxationen. Der Nachweis des gleichzeitigen Vorkommens der flachen Hüftpfanne ohne Subluxation bei einseitiger angeborener Verrenkung auf der Gegenseite lassen ihn auf eine fehlerhafte Pfannengestaltung, die auf einer Entwicklungsstörung im Sinne eines Vitium primae formationis beruht, schließen.

Es besteht Veranlassung anzunehmen, daß das Auftreten einer Osteochondritis und die Kopfdeformität das augenblicklich in funktioneller Hinsicht befriedigende Ergebnis bei unserem Kinde nach der negativen Seite zu beeinträchtigen.

Bei den weiteren 4 Fällen konnten wir jedesmal eine schlechte Pfannenausbildung feststellen, obwohl die Einrenkung — mit einer Ausnahme — im Alter von 1¾—2½ Jahren vorgenommen wurden. In 2 Fällen fand sich nach Abschluß der Fixationsperiode eine deutliche Antetorsion. Lange weist darauf hin, daß diese Anomalien in der Adoleszenz, der 2. großen Wachstumsperiode des Menschen, zur Reluxation Veranlassung geben können.

Trotzdem in den Fällen der 2. und 3. Gruppe bei der Einrenkung annähernd die gleichen Verhältnisse vorlagen, sind die Ergebnisse verschieden; der Grund scheint in der mangelhaften Ausprägung der Pfanne, vergesellschaftet mit Kopfdeformitäten, zu liegen.

Wir kommen nun zu der letzten Gruppe, in der wir über 3 Fälle mit anatomisch und funktionell schlechten Ergebnissen be-

richten wollen. In einem Falle möchten wir kurz auf die Krankengeschichte eingehen.

Ein Kind wird uns mit einer doppelseitigen Luxation im Alter von 7 Jahren gebracht. Die Röntgenaufnahme zeigt bereits wolkige Auflagerungen in beiden Gelenkpfannen und Abflachung beider Gelenkköpfe nach medial. Die Reposition wird am Weberschen Repositionstisch vorgenommen und gelingt erst beim 2. Versuch. Der Gipsverband wird in Lorenz I-Stellung angelegt. Nach 2 Monaten Überführung in Lange I. Die Köpfe stehen 1½ Monate später nach Abnahme des Gipsverbandes in der Pfanne, sodaß mit Massage und Bewegungsübungen begonnen werden kann. Bei einer Wiedervorstellung nach 3 Monaten steht der lk. Kopf etwas unterhalb und gegenüber der Y-Fuge, der rechte am oberen Pfannenrand, der ganze Femurschaft in starker Antetorsion. Die Pfannen sind flach, besonders rechts. Eine neue Reposition wird nun versucht. Unter Anwendung einer starken Zugwirkung wird zunächst die Muskulatur des rechten Beines weitgehend gedehnt. Der Schenkelkopf bietet den Repositionsmanövern erheblichen Widerstand, sodaß es zur Fraktur kommt, wohl als Folge der hochgradigen Atrophie. Eine Röntgenkontrollaufnahme ergibt ein positives Ergebnis der Reposition. Der in der Pfanne stehende Kopf wird durch Gipsverband in Außenrotation und Abduktion fixiert unter Berücksichtigung der Fraktur. Nach 2¼ Monaten Entfernung des Gipsverbandes, das Bein bleibt aber zunächst noch für 10 Tage in einer Schale liegen. Unter Massage und Bewegungsübungen nimmt die Funktionstüchtigkeit gut zu, für die Nacht wird eine Schiene gegeben. Die ersten Gehversuche werden im Laufstuhl unternommen, sie zeitigen gute Fortschritte im Gehvermögen. Die Köpfe stehen nach einem erneuten Röntgenbild in der Pfanne, jedoch ist eine starke Antetorsion vorhanden. Nach 4 Jahren treten wieder Beschwerden im Hüftgelenk auf. Es bestehen leichte Beschränkungen der Innenrotation und Abduktion mit Schmerzempfindung. Der Schenkelkopf befindet sich rechts am oberen Pfannenrand, lks. etwas tiefer. Nach einem beiderseitigen 14tägigen Heftpflasterextensionsverband wird ein Beckenkorb mit Hüftpelotte angefertigt. Die Beweglichkeit ist nach 3 Wochen in beiden Hüftgelenken bereits frei und schmerzlos, ebenfalls treten beim Gehen keine Schmerzen mehr auf.

Bei unserer Nachuntersuchung nach 12 Jahren fanden wir folgenden Befund: Der Gang ist schmerzhaft, hinkend und nicht ausdauernd.

Spreizung:	lks. 45°	rechts 45°
Drehung:	lks. 70°	rechts 80°
Länge des Beines	lks. 90 cm	r. 87 cm
Umfang der Muskulatur	lks. 46 cm	r. 47 cm

Röntgenbild Nr. 4

Starke Deformierung des Kopfes bds. Schlechte Pfanne. Subluxationsstellung.

Der Deformierungsprozeß des Kopfes hatte hier schon vor Beginn der Behandlung eingesetzt und es ist nicht verwunderlich, daß er durch die schwierigen und wiederholten Einrenkungsversuche weiterhin begünstigt wurde. In den übrigen 2 Fällen zeigen sich ebenfalls gröbere Deformierungen des Kopfes, die zum Teil zur fast vollständigen Atrophie führten unter Mitbeteiligung des Schenkelhalses. Der Unterschied in der Stärke der Deformierungen zwischen den Fällen der 3. und 4. Gruppe tritt klar zutage. Dort hatten wir es mit Repositionen zu tun, die in einem Alter von 2—3 Jahren vorgenommen wurden und leicht ausführbar waren, während hier die Kinder 6- und 7-jährig waren und die Einrenkung infolgedessen besondere Schwierigkeit bot. Bei den Kindern, deren Luxation z. T. schon vor dem 2. Lebensjahr reponiert wurde, mag der Deformierungsprozeß, der allerdings nur leichtere Grade angenommen hatte, auf innersekretorischen Störungen beruhen. Diesen Kindern stellen wir die Fälle gegenüber, die im Alter von 6 und 7 Jahren zur Behandlung zu uns kamen. Es ist einleuchtend, daß das Repositionstrauma enorm erhöht war, und wir glauben deshalb auch dem Trauma bei diesen schweren Kopfdeformierungen die größte Bedeutsamkeit beimessen zu können.

Die Pfannen waren sehr schlecht ausgeprägt und es ist anzunehmen, daß der Umbildungsprozeß bzw. die Pfannenneubildung in Anbetracht des Alters versagte.

In einem Fall blieben sämtliche Einrenkungsversuche erfolglos. Das Kind war erst 1¾ Jahr alt, aber trotzdem blieb jeder Erfolg nach mehreren Repositionsversuchen und erhöhter Fixationsperiode aus. Eine angeborene fehlerhafte Pfannengestaltung, eine enorm

flache Pfanne und die stark ausgeprägte Antetorsionsstellung sind für das Nichtgelingen verantwortlich zu machen.

Das Röntgenbild zeigt eine beiderseitige Luxatio iliaca mit schlecht ausgeprägten Pfannen und Deformierung von Kopf und Schenkelhals.

Röntgenbild Nr. 5

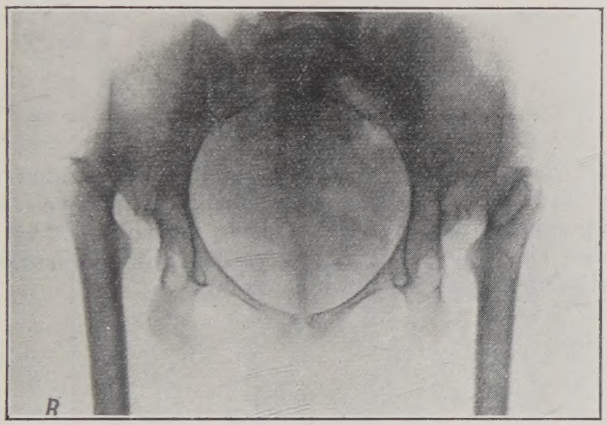

Die Bewegungseinschränkungen nehmen z. T. größere Ausmaße an. Bei einem jetzt 21jährigen Mädchen war die

Spreizung lks. 25° rechts 30°
Drehung lks. 15° rechts 20°.

Hier mögen noch arthritische Veränderungen eine Rolle spielen. Unterschiede in der Länge der Beine und Atrophie der Muskulatur waren in jedem Falle festzustellen.

Die anatomischen und funktionellen schlechten Ergebnisse sind auf die mangelhaften Pfannenverhältnisse und die Deformierungen der Schenkelköpfe zurückzuführen, deren Ursachen wiederum in dem erhöhten Einrenkungsalter und den dadurch bei der Reposition entstehenden Schwierigkeiten zu suchen sind.

Zum Schluß möge nachstehende Tabelle einen Überblick über die von uns bei den einzelnen Nachuntersuchungen erhobenen Befunde geben. (s. Tabelle 2.)

Zusammenfassung.

1. Das Gelingen einer Reposition ist abhängig von dem Alter der Patienten und den bei der Reposition vorliegenden anatomischen Verhältnissen.

2. Die Ergebnisse werden schlechter, je später die Einrenkungen vorgenommen werden.

3. Ein endgültiges Urteil in funktioneller und anatomischer Hinsicht ist erst nach Abschluß der Wachstumsperiode zu fällen, insbesondere beim Auftreten osteochondrischer und arthritischer Prozesse.

4. Ein Zeitraum von 3 Jahren nach der Einrenkung ist demnach nicht als genügend anzusehen, um über den Enderfolg der Behandlung urteilen zu können.

Für die liebenswürdige Überlassung des Krankengutes spreche ich Herrn Professor Dr. Stich meinen ergebensten Dank aus. Gleichzeitig möchte ich Herrn Doz. Dr. med. Herlyn für die Angabe des Themas sowie für die freundliche Unterstützung bei der Anfertigung der Arbeit bestens danken.

Tabelle 2

I. Fälle mit einseitiger Verrenkung
II. „ „ doppelseitiger „

	Alter der Pat. bei der Einrenkg.	Verfahren	Dauer der Gibsbehandlg.	Röntgenologisches Ergebnis	Funkt. Ergebnis	Befunde erhalten nach Jahr. seit d. 1. Einrenkg.
I.	1¾ Jahre	Lange	5 Mon.	leichte Coxa valga, mäßiger Pfannenrand	befriedigend	7 Jahren
	3½ „	„	5½ „	leichte Kopfdeformität	gut	12 „
	6 „	„	8 „	vollständige Kopfdeformität, schlechter Pfannenrand, Subluxation	mangelhaft	13 „
II.	1½ „	„	3 „	annähernd anat. Heilung	gut	10 „
	1½ „	„	6 „	Coxa valga, mäßige Pfanne	„	3 „
	1¼ „	Lorenz	5 „	Osteochondritis, r. Kopf leicht deformiert	„	6 „
	3 „	Lange	4½ „	lks. Coxa vara leichten Grades	„	11 „
	3 „	„	4 „	schlecht ausgeprägte Pfannen, Kopfkappen abgeflacht	„	15 „
	3 „	Lorenz	6¾ „	Coxa valga, Osteochondritis	„	7 „
	2 „	„	6 „	Leichte Kopfdeformität, mäßiger Pfannenrand	„	12 „
	1 „	„	5 „	Verbreiterung des Kopfes, mäßige Pfanne	„	6 „
	2½ „	„	7 „	Coxa valga, Subluxation, Pfanne, deformiert, Osteochondritis	befriedigend	5 „
	2½ „	Lange	7 „	Coxa valga, flache Pfanne, Kopfdeformität, Osteochondritis	„	7 „
	6 „	„	6 „	schlechte Pfannen, Kopf bds. abgeflacht	„	14 „
	2 „	„	6 „	lks. normal, r. Coxa valga, schlechter Pfannen-verbreiterter Kopf	„	10 „
	7 „	Lorenz	6 „	starke Deformierungen des Kopfes bds., schlechte Pfannen, Subluxationsstellung	mangelhaft	12 „
	1¾ „	Lange	4 „	schlecht ausgeprägte Pfannen, Deformierung von Schenkelhals u. Kopf bds., Recidiv	„	12 „

SCHRIFTTUMSVERZEICHNIS.

Bibergeil: Weitere Mitteilungen über Osteoarthritis deformans coxae juvenilis; zugleich ein Beitrag zu den Spätfolgen nach unblutig reponierter Hüftluxation. Z. orthop. Chir. Bd. 30, 163.

Brandes: Über Fälle von einseitiger Luxatio coxae congenita mit Osteochondritis deformans juvenilis des nicht luxierten Hüftgelenks; zugleich ein Beitrag zur Ätiologie der Osteochondritis deformans juvenilis. Arch. orthop. Chir. Bd. 17, 527.

— Über Spätdeformationen bei reponierter kongenitaler Hüftluxation und ihr Verhältnis zum Krankheitsbilde der Osteochondritis deformans juvenilis. Z. orthop. Chir. Bd. 35, 274.

Garré, Borchard, Stich: Lehrbuch der Chirurgie. Luxatio coxae congenita. Seite 489.

Hackenbroch: Coxa valga. Erg. Chir. u. Orthop. Bd. 20, 71.

Lange, Max: Die Endresultate der unblutigen Behandlung der angeborenen Hüftverrenkung. Ferdinand Enke, Stuttgart 1930.

Lindemann: Die endgültige Pfannengestaltung bei der unblutig behandelten angeborenen Hüftverrenkung. Sonderabdruck aus Z. orthop. Chir. Bd. 60, 1930.

Lorenz: Die sog. angeborene Hüftverrenkung, ihre Pathologie und Therapie. Ferdinand Enke, Stuttgart 1920.

Schroeder: Die Stellung des Schenkelhalses am normalen und pathologischen weiblichen Becken. Zit. von Vogel, Dtsch. Z. orthop. Chir. Bd. 32, 235.

Schultz: Erfahrungen und Ergebnisse bei der unblutigen Behandlung der angeborenen Hüftgelenksverrenkung. Z. orthop. Chir. Bd. 43, 528.

Spitzy: Hüftgelenksluxation und Osteochondritis. Z. orthop. Chir. Bd. 45, 576.

Vogel: Über Coxa valga. Z. orthop. Chir. Bd. 32, 225.

LEBENSLAUF.

Am 28. Juli 1912 wurde ich als Sohn des prakt. Arztes Dr. med. Wilhelm Wepler in Waldkappel bei Kassel geboren. Mein Abiturientenexamen bestand ich Ostern 1931 an dem Pädagogium in Schwarzburg in Thüringen. Anschließend studierte ich Medizin, belegte die ersten 4 Semester in Bonn und ging dann nach Marburg, wo ich im August 1934 mein medizinisches Vorexamen ablegte. Klinische Medizin hörte ich in Bonn, Rostock und Göttingen. Mein Staatsexamen bestand ich an letztgenannter Universität am 10. Dezember 1937.

Werner Wepler.